

СИНДРОМ ПРАДЕРА – ВИЛЛИ В ПРАКТИКЕ ПЕДИАТРА

Е.В. Тозлиян, педиатр-эндокринолог, генетик, обособленное структурное подразделение «Научно-исследовательский клинический институт педиатрии» ГБОУ ВПО «Российский национальный исследовательский медицинский университет им. Н.И. Пирогова» Минздрава РФ, к. м. н.

Ключевые слова: ожирение, дети, синдром Прадера – Вилли
Keywords: obesity, children, Prader – Willi syndrome

Среди наследственной патологии детского возраста значительную часть составляют болезни обмена липидов. Группа заболеваний, сопровождающихся ожирением, состоит из нозологических форм самого различного генеза – моногенной, полигенной и хромосомной природы. Заболевания характеризуются резко выраженным клиническим полиморфизмом. Часть из них сопровождается низким ростом, деформациями скелета, умственной отсталостью, лицевыми микроаномалиями, изменениями других органов и систем.

К одной из наиболее выраженных форм наследственно обусловленного ожирения принадлежит синдром Прадера – Вилли. Заболевание впервые описано швейцарскими педиатрами А. Prader и Н. Willi в 1956 г. По данным регистра ассоциации больных с синдромом Прадера – Вилли, в США и Канаде на декабрь 1986 г. насчитывалось 1595 больных [1, 2]. В последние годы удалось установить популяционную частоту патологии, составляющую 1 : 10 000 – 1 : 20 000 [3].

ГЕНЕТИЧЕСКИЕ ДАННЫЕ

Авторы, впервые описавшие синдром, высказывали предположение об аутосомно-рецессивном типе наследования заболевания. Затем появились сообщения о возможности аутосомно-доминантной передачи болезни. Подтверждением данных гипотез могли служить наблюдавшиеся семейные случаи патологии. Однако большинство описанных клинических наблюдений синдрома Прадера – Вилли носило спорадический характер.

Последующие исследования позволили установить у детей с синдромом Прадера – Вилли определенные хромосомные нарушения. Цитогенетический анализ показал, что хромосомные аномалии у больных были представлены либо транслокациями (t 15/15), либо мозаицизмом. В 1987 г. появились первые сообщения о микроделеции хромосомы 15 [4, 6, 7]. Однако окончательная идентификация хромосомных изменений при синдроме Прадера – Вилли стала возможной только после внедрения в практику молекулярно-генетических методов исследования.

В настоящее время установлено, что развитие синдрома Прадера – Вилли связано с повреждением критического района хромосомы 15 (сегмента q11.2-q13). При этом оказалось, что повреждение этого же участка хромосомы 15 наблюдается и при другом заболевании – синдроме Ангельмана, клиническая картина которого существенно отличается от синдрома Прадера – Вилли и характеризуется ранним (в возрасте 6–12 мес) замедлением психомоторного разви-

тия, микроцефалией, нарушением речи (в 100% случаев), атаксией, неконтролируемым насильственным смехом, частыми эпилептиформными припадками, специфическим выражением лица.

Таким образом, несмотря на повреждение при синдромах Прадера – Вилли и Ангельмана одного и того же локуса хромосомы 15, клинические проявления обеих болезней резко противоположны.

Объяснение фенотипических различий получено лишь в последние годы. Оказалось, что развитие этих заболеваний связано с новыми генетическими явлениями – геномным импринтингом и унипарентальной дисомией.

Геномный импринтинг – новое явление, открытое благодаря успехам молекулярной генетики. Он означает различную экспрессию генетического материала (гомологичных аллелей) в хромосомах в зависимости от отцовского или материнского происхождения, то есть свидетельствует о влиянии родителей на фенотип ребенка. До настоящего времени считалось, что вклад в проявляемость (экспрессию) генов отца и матери равноценен.

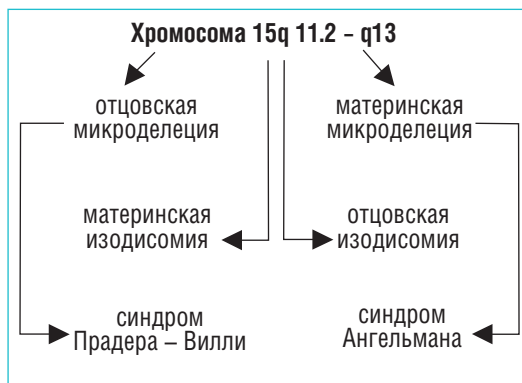
Геномный импринтинг – это половой и тканевозависимый сложный модификатор геной активности некоторых локусов хромосом в зависимости от их родительского происхождения. Проявления геномного импринтинга выявлены и при других заболеваниях – синдромах Сотоса, Беквита – Видемана, Сильвера – Рассела, муковисцидозе и других.

Унипарентальная (однородительская) дисомия – наследование обеих хромосом только от одного из родителей. В течение многих лет считалось, что такое наследование невозможно. Лишь с помощью молекулярно-генетических маркеров удалось доказать возможность однородительской дисомии. Природа унипарентальной дисомии окончательно не выяснена, однако установлено, что она обязана своим происхождением ряду генетических и биохимических нарушений.

Следует отметить, что с помощью обычного исследования хромосомного состава кариотипа выявить микроделецию или унипарентальную дисомию невозможно. Для этого приме-

Рисунок 1

Возможные механизмы развития синдромов Прадера – Вилли и Ангельмана



няются специальные цитогенетические и молекулярно-генетические методы – прометафазный анализ, использование ДНК-маркеров определенных участков хромосомы 15 (исследование процессов метилирования) и др.

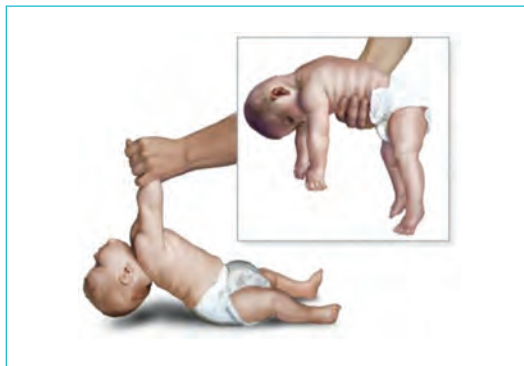На сегодняшний день синдромы Прадера – Вилли и Ангельмана служат общепринятой моделью для изучения новых в клинической генетике и сложных явлений – геномного импринтинга и унипарентальной дисомии.

Установлено, что синдром Прадера – Вилли может быть обусловлен двумя основными механизмами. Первый из них – микроделеция хромосомы 15 (15q11.2-q13), которая всегда отцовского происхождения. Второй – материнская изодисомия, то есть когда обе хромосомы 15 получены от матери. Развитие синдрома Ангельмана, наоборот, связано с микроделецией того же участка хромосомы 15, но материнского происхождения, или отцовской изодисомией. Возможные механизмы представлены на схеме (рис. 1). Большинство (около 70%) случаев синдрома Прадера – Вилли обусловлено микроделецией, остальные – дисомией. При этом обращает на себя внимание отсутствие клинических различий между больными с микроделецией и изодисомией [4].

ПАТОГЕНЕЗ

Согласно данным литературы, патогенез синдрома Прадера – Вилли до настоящего вре-

Рисунок 2

Выраженная мышечная гипотония у ребенка с синдромом Прадера – Вилли

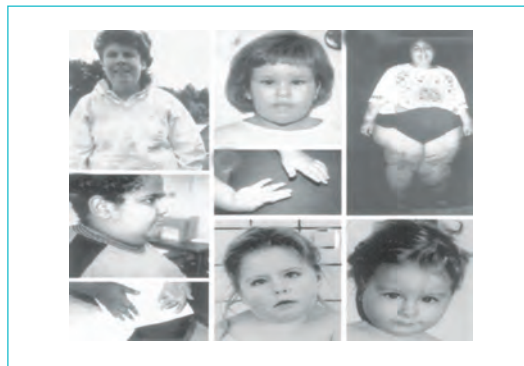мени остается малоисследованным. Высказываются предположения, что ожирение у больных обусловлено значительным (более чем в 10 раз) усилением синтеза жира из ацетата и крайне низкими процессами липолиза [5–8].

Гипогонадизм по гипогонадотропному типу может быть результатом дисфункции гипоталамуса, преимущественно в области вентромедиального и вентролатерального ядер. Правильность данной точки зрения подтверждается эффективностью лечения больных фармацевтическими препаратами (кломифен), приводившими к увеличению в плазме содержания лютеинизирующего гормона, тестостерона, нормализации показателей почечной экскреции гонадотропинов, сперматогенеза и появлению вторичных половых признаков.

Одним из объяснений гипопигментации кожи, волос и радужки служит снижение активности тирозиназы в волосяных фолликулах и меланоцитах, а также уменьшение пигмента в сетчатке [Hittner H.M. et al., 1982].

Обращается внимание на повышенный риск развития лейкемии у больных с синдромом Прадера – Вилли. Исследования, проведенные в Институте общей генетики РАН, выявили снижение репарации ДНК (до 65% по сравнению с 97% у здорового ребенка)

Фото 1

Фенотипы пациентов с синдромом Прадера – Вилли

в лимфоцитах больных с данной патологией. Не исключено, что низкая репарационная способность ДНК может играть роковую роль в развитии злокачественных новообразований у лиц с синдромом Прадера – Вилли [Казанцева Л.З., Семячкина А.Н. и соавт., 2001].

Клиническая характеристика

Дети с синдромом Прадера – Вилли (СПВ) обычно рождаются доношенными с незначительной внутриутробной гипотрофией и нередко в асфиксии. В 10–40% случаев наблюдается ягодичное предлежание. В течение заболевания можно выделить две фазы: первая – свойственна детям 12–18 мес. жизни. Она характеризуется выраженной мышечной гипотонией (рис. 2), снижением рефлексов Моро, сосательного и глотательного, что затрудняет кормление ребенка.

Вторая – наступает позже, через несколько недель или месяцев. Появляются полифагия, постоянное чувство голода, приводящие к развитию ожирения, причем отложение жира наблюдается преимущественно на туловище и в проксимальных отделах конечностей. Мышечная гипотония постепенно уменьшается и к школьному возрасту почти полностью исчезает. Стопы и кисти больных диспропорционально маленькие – акромикрия. Встречаются и другие аномалии (фото 1): высокий, узкий лоб; миндалевид-

ный разрез глазных щелей с тонкими, опущенными веками; кожа и волосы светлее, чем у всех других членов семьи, гипопигментация радужки (в 75% случаев); задержка моторного развития; микродонтия, гипоплазия хрящей ушных раковин, сколиоз, эктропион (выворот века), глаукома.

У детей с СПВ отмечается гипогонадизм (у мальчиков – гипоплазия полового члена, мошонки, крипторхизм, а у девочек – недоразвитие половых губ и в 50% случаев – матки). Рост больных нередко снижен. Часто диагностируется микроцефалия. Описаны нарушения координации, судороги, страбизм. Нередко развитие сахарного диабета, который с возрастом имеет тенденцию к улучшению.

Психомоторное развитие отстает от возрастной нормы – коэффициент интеллектуального развития – от 20 до 80 ед. (при норме 85–115 ед.). Речь затруднена, словарный запас уменьшен. Однако, Курф и Фрим (Curfs and Fytm) (1992) изучали различные степени умственных отклонений (и трудностей, возникающих при обучении) среди лиц, больных СПВ. Результаты их исследования были следующими:

- * 5%: больных имеют IQ выше 85 (низко-средний уровень интеллекта);
- * 27%: IQ 70–85 (граница интеллектуальной деятельности);
- * 39%: IQ 50–70 (незначительная умственная отсталость);
- * 27%: IQ 35–50 (умеренная умственная отсталость);
- * 1%: IQ 20–35 (тяжелая умственная отсталость);
- * <1%: IQ <20 (глубокая умственная отсталость).

Кессиди (Cassidy) обнаружил, что 40% лиц с синдромом Прадера – Вилли имеют уровень интеллекта несколько ниже среднего или находится на грани интеллектуальных способностей, как видим, эта цифра несколько ниже данных Курфа и Фрима (32%) [7, 9]. Однако большинство исследований показывает, что подавляющее количество людей (50–65%) это те, кто имеют незначительную умственную

отсталость, – их интеллектуальный уровень можно назвать переходным, и те, уровень интеллектуального развития которых несколько ниже среднего.

Дети с СПВ имеют несколько необычный когнитивный профиль. У них часто хорошо развито визуальное восприятие, в том числе они хорошо читают и имеют богатый словарный запас, однако их речевые способности (которые иногда нарушаются из-за гиперназальности (нарушение голоса)), существенно уступают их пониманию.

Слуховая и последовательная обработка информации находится на достаточно низком уровне, равно как способности к математическим дисциплинам и письму. У больных ухудшена зрительная, слуховая краткосрочная память и звуковая концентрация внимания. Иногда уровень развития с возрастом улучшается, однако дефицит интеллектуальных способностей в этих областях все равно наблюдается. Больные с СПВ доброжелательны, настроение характеризуется частой сменой.

ДИАГНОСТИКА

Современная диагностика синдрома Прадера – Вилли базируется на использовании ДНК-маркеров и молекулярно-биологических технологий, что позволяет определить субмикроскопическую и функциональную патологию на уровне ДНК даже у больных без видимой хромосомной патологии [Teshima I. et al., 1996].

Клинические критерии диагноза:

- сниженный вес и рост при рождении (при доношенной беременности);
- ягодичное предлежание плода;
- микроаномалии развития: высокий лоб, миндалевидный разрез глазных щелей, долихоцефалия, диспластичные ушные раковины, микрогнатия и др.;
- выраженная мышечная гипотония;
- гипопигментация кожи, волос, радужки;
- ожирение (чаще после 6 мес.);
- задержка моторного, психоречевого, физического развития;

- гипогенитализм, задержка полового развития, гипогонадизм.

Дифференциальная диагностика

Проводится с другими синдромами, сопровождающимися выраженной мышечной гипотонией, задержкой психомоторного развития (миопатиями, спинальной амиотрофией, синдромом Опитца – Фриаса); синдромами с ожирением (синдромы Лоуренса – Муна, Барде – Бидля, Алстрема, Козна, адипозогенитальная дистрофия и др.).

ЛЕЧЕНИЕ И ПРОФИЛАКТИКА

Для лечения СПВ на сегодня нет никаких эффективных лекарств. Ряд препаратов, направленных на преодоление симптомов заболевания сейчас находятся на стадии разработки. Однако, если диагностировать данное заболевание на раннем этапе и начать его лечение, то прогноз развития заболевания становится более оптимистичным. Младенцы со сниженным мышечным тонусом должны получать массаж, физиотерапию и другие виды специальной терапии.

Наибольшей проблемой у детей с СПВ является развивающееся серьезное ожирение. Комплекс лечебных мероприятий включает также диету с ограничением жиров и углеводов. **Питание должно быть основано на следующих принципах:**

- в дошкольном возрасте не рекомендуются постоянные строгие ограничения в питании, чтобы обеспечить процессы роста и развития;
- в младшем школьном возрасте показано назначение гипокалорийной сбалансированной диеты (1000–1200 калорий в сутки) с добавлением витаминов и кальция – под контролем диетолога;
- ограничение доступности пищи дома и в школе (в том числе использование «запирающихся» шкафов и холодильников, маленьких тарелок).

Поощрение физической активности дома и в школе играет важную роль в коррекции массы тела. В настоящее время не существует эффективных лекарственных препаратов для коррекции гиперфагии, поэтому уменьшение поступления калорий и доступности пищи – единственная доступная стратегия для предотвращения или ограничения набора массы тела при СПВ.

Для детей с СПВ характерно постоянное стремление к поиску пищи и ее употреблению. Они могут выпрашивать и прятать пищу, просить пищу у посторонних и есть без чувства насыщения. Родители и члены семьи должны знать об этих особенностях и обеспечивать правильное питание и достаточную активность ребенка. Поддержка родителей и воспитателей, контроль размера порций и доступности пищи, планирование длительного ухода – важнейшие аспекты лечения данной группы пациентов.

Из-за тяжелого ожирения распространенным осложнением является обструктивное апноэ сна, именно поэтому часто необходимым может быть использование СИПАП (индивидуального медицинского аппарата для автоматизированной длительной вспомогательной интраназальной вентиляции легких постоянным положительным давлением).

В подростковом возрасте используют препараты, способствующие формированию вторичных половых признаков (гонадотропины). В некоторых случаях рекомендуется терапия гормоном роста [5].

Рекомендуется использование специальных методик развития ребенка, занятия с логопедом, дефектологом, педагогом, реабилитологом.

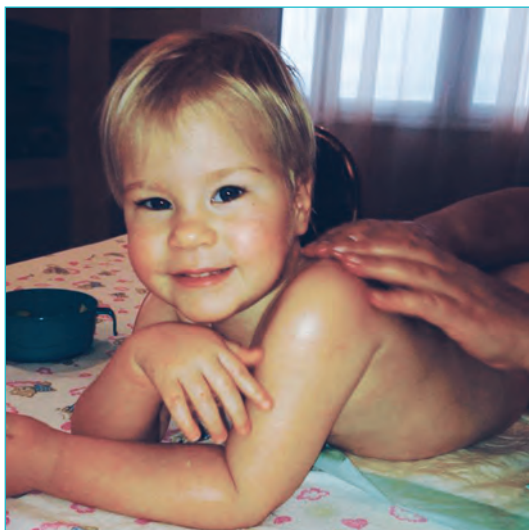Профилактика основана на результатах медико-генетического консультирования.

МЕДИКО-ГЕНЕТИЧЕСКОЕ КОНСУЛЬТИРОВАНИЕ

Родителям ребенка с синдромом Прадера – Вилли рекомендуется пройти генетическое обследование, прежде чем планировать дальнейшую беременность, поскольку существует риск того, что следующий ребенок у тех же родителей родится также с синдромом Прадера – Вилли, что зависит от механизма, вызвавшего генетический сбой. Вероятность рождения больного ребенка составляет менее 1%, если у него наблюдается делеция гена или униотцовская дисомия. Если же у ребенка мутация региона, для которого характерно явление импринтинга, то эта вероятность возрастает до 50%. В случае появления хромосомных

Фото 2

Девочка Т., 3 года, с синдромом Прадера – Вилли.



транслокаций риск возникновения болезни у следующего ребенка составляет 25%. Для диагностики всех известных механизмов возможно пренатальное тестирование.

ПРОГНОЗ

Продолжительность жизни больных может достигать 60 лет и более. Летальный исход может наступить в результате осложнений, вызванных серьезным ожирением, – обструктивные апноэ во сне, декомпенсацией сахарного диабета, сердечной недостаточности, патологией почек и развитием хронической почечной недостаточности.

Клиническое наблюдение

Девочка Т. (фото 2) наблюдается в перинатальном медицинском центре с рождения с жалобами на выраженную мышечную гипотонию, задержку моторного развития.

Анамнез семейный: ребенок от немолодых родителей, маме на момент рождения девочки – 39 лет, отцу – 40 лет. Со слов – русских по национальности, не состоящих в кровном родстве и не имеющих профессиональных вредностей. В родословной случаев психических заболеваний, ДЦП, эпилепсии, задержки в развитии – не отмечалось.

Фото 3

Девочка Т., 1 год 9 мес., с синдромом Прадера – Вилли. Ходим, почти уверенно.



Анамнез жизни и заболевания: девочка от первой желанной беременности вследствие экстракорпорального оплодотворения (ЭКО), из двойни. До наступления данной беременности женщина страдала бесплодием. Беременность протекала с угрозой прерывания в первой половине. При УЗИ плода на 28-й неделе была отмечена некоторая особенность черепа одного из плодов – долихоцефалия, узкий лицевой скелет. Роды в срок, путем планового кесарева сечения. Оценка по шкале Апгар – 7/8 баллов, масса тела при рождении – 2600 г, длина тела – 46 см. Обращали внимание микроаномалии развития – долихоцефалия, узкий лицевой скелет, миндалевидный разрез глазных щелей, диспластичные ушные раковины; выраженная мышечная гипотония. Сибс – мальчик – здоров, без особенностей фенотипа. В роддоме неонатологом заподозрен диагноз синдромальной патологии, проведено цитогенетическое исследование, выявленные изменения потребовали уточнения диагноза, цитогенетиком рекомендовано провести молекулярно-генетическое исследование. Анализ аллельного метилирования промоторной области гена SNRPN методом метилспецифической ПЦР показал отсутствие метилированного аллеля, характерно

Фото 4

Девочка Т., 2 года 6 мес., с синдромом Прадера – Вилли. Самостоятельно ходим. Активно плаваем.



го для синдрома Прадера – Вилли. Проведено дополнительное молекулярно-генетическое исследование – микросателлитный анализ локусов критического района хромосомы 15q11.2(D15S11, D15S113, D15S128, D15S1021) – выявлена делеция, характерная для синдрома Прадера – Вилли (D15S11). Таким образом, уже в роддоме был установлен диагноз. Учитывая раннюю постановку диагноза, знание характерных для синдрома Прадера – Вилли клинических проявлений позволило команде врачей разных специальностей включиться в процесс реабилитационных мероприятий.

На первом году жизни у девочки отмечались чрезмерная вялость и диффузная мышечная гипотония. По этому поводу она находилась под наблюдением невропатолога. Получала повторные курсы восстановительной терапии. Раннее моторное развитие протекало с задержкой: голову стала держать с 4 мес. жизни, сидеть – с 12 мес. жизни, ходить – с 1 года 9 мес. Девочка постоянно получает курсы физиолечения, массажа, работает инструктор по плаванию, что эффективно сказывается на ее моторном развитии (фото 3, 4).

Ребенок несколько отстает в приобретении речевых навыков. Первые слова – с 2,5 лет.

Фото 5

Девочка Т., 2 года 6 мес., с синдромом Прадера – Вилли. Активно рисует, познает с удовольствием азы искусства.



Фразовая речь стала появляться с 3 лет. Однако активные занятия с логопедом-дефектологом, педагогом позволяют справиться с этими проблемами (фото 5).

Вес и аппетит у девочки достаточно стабильные, так как с ребенком и семьей работает профессиональный педиатр-эндокринолог. Питание ребенка рациональное, сбалансированное. Вся семья придерживается здорового питания, что помогает ребенку справляться с характерными особенностями, типичными для данного синдрома. Девочка ходит в группу детского фитнеса регулярно, что также помогает профилактировать избыточные прибавки в весе.

Данные объективного исследования:

Девочка имеет гармоничные показатели физического развития ребенка: длина тела 93 см (что соответствует 25–75-й перцентили), масса 12 600 г (что соответствует 25-й перцентили). Кисти и стопы ребенка обычных размеров для данного возраста. Отмечается гипопигментация кожи, волос и радужки. Некоторые особенности фенотипа. По внутренним органам – без особенностей. Половое развитие – Tanner 1.

Данные лабораторных и функциональных исследований:

Клинический анализ крови и мочи, биохимический анализ крови мочи – норма.

Гликемический профиль – норма.

Тиреоидный профиль – тиреотропный гормон – 6,0 мкМЕ/мл (норма 0,4–6,0), свободный Т4 – 0,9 нг/мл (норма 1,0–1,7).

Электроэнцефалография не зарегистрировала отклонений от нормы.

Данные эхоэнцефалоскопии и офтальмоскопии без отклонений от нормы. Электромиография не зарегистрировала признаков нервно-мышечного поражения.

При ультразвуковом сканировании анатомических аномалий внутренних органов не обнаружено.

Электро- и эхокардиограммы без патологии.

Были определены также уровень молочной и пировиноградной кислот в сыворотке крови, исследование цитохимической активности ферментов энергетического обмена. Проведение этих исследований было обусловлено наличием у ребенка мышечной слабости и гипотонии, моторной неловкости, что могло свидетельствовать об имеющихся у девочки митохондриальных нарушениях. Полученные результаты показали повышение уровня молочной кислоты в сыворотке крови, превышающие контрольные значения. Уровень пировиноградной кислоты практически не отличался от нормы, но при этом было значительно увеличено соотношение лактат/пируват. В цитохимическом анализе активности митохондриальных ферментов выявлено снижение активности сукцинатдегидрогеназы, повышение лактатдегидрогеназы. Эти данные свидетельствовали о нарушении биоэнергетических процессов.

Результаты молекулярно-генетического анализа: анализ аллельного метилирования промоторной области гена SNRPN методом метилспецифической ПЦР показал отсутствие неметилированного аллеля, характерного для синдрома Прадера – Вилли. Проведено дополнительное молекулярно-генетическое исследование – микросателлитный анализ локусов критического района хромосомы 15q11.2(D15S11, D15S113, D15S128,


D15S1021): выявлена делеция, характерная для синдрома Прадера – Вилли (D15S11).

Таким образом, совокупность фенотипических данных при рождении, данных клинического осмотра (выраженная мышечная гипотония) при рождении позволили заподозрить диагноз Прадера – Вилли уже в роддоме. Это позволило вовремя провести уточняющую диагностику (молекулярно-генетическое исследование), поставить окончательный диагноз на ранних этапах развития ребенка и вовремя включить в процесс реабилитации врачей различных специальностей.

Назначен комплекс мероприятий, направленных на профилактику нарушений жирового и углеводного обмена (рациональное сбалансированное питание с ограничением жиров и легкоусваиваемых углеводов). Девочка каждый день занимается плаванием с индивидуальным инструктором, ходит на детский фитнес.

На основании полученных нами данных о нарушении биоэнергетического обмена впервые введены в комплекс лечения метаболические препараты энерготропного действия: кудесан – 10 капель 1 раз в день, 1 мес., курсами; когитум – 5 мл 2 раза в день, 3 недели, курсами; янтавит – 1/2 таблетки 1 раз в день, 2 недели, курсами.

Учитывая изменения в тиреоидном статусе, назначен эутирокс – 1/2 таблетки 1 раз в день, до завтрака, и йодбаланс 100 по 1 таблетке 1 раз в день, после завтрака, под контролем тиреоидного статуса. Комплекс медикаментозного лечения был дополнен физиолечением, массажем, занятиями с логопедом, педагогом.

Динамика развития ребенка позволяет прийти к заключению, что внедрение предложенного комплекса лечебно-педагогических мер может способствовать эффективному лечению детей с синдромом Прадера – Вилли. Только совместные усилия врачей различных специальностей помогают детям с синдромальной патологией социализироваться в обществе, мало отличаться от окружающих сверстников и быть счастливыми вместе с их родителями и близкими. 

Список литературы находится в редакции.