РЕДКИЙ ГЕНЕТИЧЕСКИЙ СИНДРОМ В ПРАКТИКЕ ПЕДИАТРА-ЭНДОКРИНОЛОГА

Е.В. Тозлиян, педиатр-эндокринолог, генетик, к. м. н., И.М. Новикова, педиатр-генетик, к. м. н., ФГБУ «Московский НИИ педиатрии и детской хирургии» Минздрава РФ

Ключевые слова: *синдром Оллгрова, синдром «трех А», надпочечниковая недостаточность, алакримия, ахалазия кардии пищевода*
Keywords: *Allgrove syndrome, Triple-A syndrome, adrenal insufficiency, alacrimia, achalasia of esophageal cardia*

Синдром Оллгрова (Allgrove syndrome), или синдром «трех А» (Triple-A syndrome, AAAS), описан впервые английским педиатром-эндокринологом Jeremy Allgrove в 1978 году [1]. Это редкое моногенное заболевание с аутосомно-рецессивным типом наследования, поражением нескольких органов и систем.

Классический синдром, описанный Jeremy Allgrove, характеризуется триадой признаков:

1) алакримия (Alacrimia) – отсутствие слез;

2) ахалазия (Achalasia) – нарушение моторики пищевода с функциональной обструкцией его дистальной части;

3) аддисонизм (Adrenal insufficiency) – хроническая надпочечниковая недостаточность.

Также характерны различные симптомы поражения центральной, периферической и вегетативной нервной системы, которые могут развиться через годы и даже десятилетия после ранних симптомов. С учетом частых вегетативных нарушений (Autonomic) некоторые авторы говорят о синдроме «четырех А» [2]. Однако в литературе описываются случаи наличия только двух симптомов (2A-syndrome) [5]; 5 симптомов (5A-syndrome), включающий амиотрофию и другие неврологические проявления как пятый компонент «4A-syndrome» (Vijaya Sarathi, 2013).

Причиной данного заболевания являются мутации гена AAAS. В 1996 году ген картировали в локусе 12q13 (длинном плече 12 хромосомы участке 13) [3]. В 2000 году A. Tullio-Pelet с соавторами уточнили локус (12q13.13), идентифицировали ген AAAS, изучили его структуру. Ген содержит 16 экзонов, кодирующих 546 аминокислот белка ALADIN (ALacrimia – Achalasia – aDrenal Insufficiency Neurologic disorder), принадлежащего к семейству регуляторных белков. Его функция не до конца ясна и продолжает изучаться. Ген экспрессируется повсеместно во многих тканях организма, но наиболее высоко – в надпочечниках, гастроинтестинальном тракте и мозге [6, 7]. Все это объясняет многосистемность поражения.

Клиническая картина синдрома Оллгрова разнообразна, варьируют симптомы, выраженность, возраст и последовательность появления симптомов [8]. Частота различных проявлений при данном заболевании представлена в таблице.

Алакримия (гиполакримия) – самый ранний и постоянный признак, морфологиче-

Рисунок

МРТ головного мозга мальчика 10 лет с синдромом Оллгрова (желтыми стрелками показана гипоплазия слезных желез)

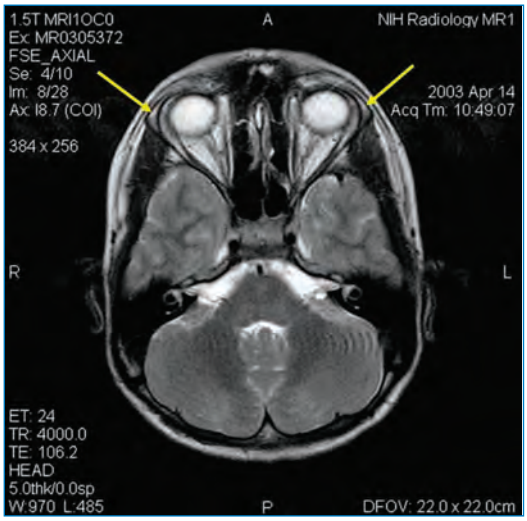

ской основой которого является атрофия (гипоплазия) слезных желез (см. рис.). Алакримия может осложниться кератопатией вплоть до изъязвления роговицы, но чаще протекает бессимптомно и обнаруживается в разном возрасте при целенаправленном расспросе и обследовании. Для объективной оценки слезоотделения используют пробу Ширмера: согнутый конец полоски фильтровальной бумаги закладывается за нижнее веко и через 5 минут измеряют смоченный участок. В норме его длина не менее 15 мм (у пожилых – 10 мм), смачивание менее чем на 5 мм – признак патологии.

Второй по частоте симптом (75% случаев) – ахалазия кардии: нарушение моторики пищевода, при котором сфинктер кардии при глотании расслабляется не полностью и перистальтика пищевода отсутствует, что ведет к функциональной обструкции его дистального отдела. Гистологическим его проявлением является выраженное уменьшение количества или отсутствие нейронов межмышечного сплетения пищевода. Возраст проявления – от младенческого и раннего детского до 15–16 лет.

Таблица

Клинические проявления синдрома Оллгрова

Алакримия (синдром сухого глаза)	100%
Ахалазия кардии	75%
Глюкокортикоидная недостаточность (резистентность к АКТГ)	100%
Минералкортикоидная недостаточность	10%
Неврологические нарушения • автономная нейропатия • периферическая нейропатия • атаксия, паркинсонизм • задержка психического развития • атрофия зрительных нервов	30%
Гиперкератоз ладоней и стоп	20%

Хроническая надпочечниковая недостаточность (ХНН) является 100%-ным признаком синдрома Оллгрова и обусловлена резистентностью рецепторов к АКТГ. Преобладает глюкокортикоидная недостаточность, минералкортикоидная недостаточность имеется лишь в 10–15% случаев. Неукротимая рвота и потеря веса, развивающиеся у пациентов с синдромом Оллгрова, чаще связаны с ахалазией кардии и не являются признаками минералкортикоидной недостаточности. В связи с этим необоснованно назначаются препараты минералкортикоидов. Исследование уровня калия, натрия и активности ренина плазмы необходимо проводить всем пациентам. Дифференциальная диагностика основана на нормальных показателях электролитов крови и нормальной активности ренина плазмы. Чаще ХНН развивается постепенно на 1–2-м десятилетиях и проявляется, когда есть другие симптомы, но бывает и первым признаком, причем может манифестировать тяжелой гипогликемией и шоком. Вместе с тем даже в пожилом возрасте ХНН иногда протекает латентно. Всем больным с синдромом Оллгрова, особенно детям, необходим регулярный контроль функции надпочечников для своевременной заместительной терапии и профилактики жизнеугрожающих состояний.

Неврологические проявления многообразны. Типичны синдром бульбоспинальной амиотрофии, мотосенсорная полинейропатия, нижний спастический парапарез, мозжечковая атаксия, часто развивается «фридрейхова» деформация стоп. Из вегетативных нарушений – анизокория, отсутствие или вялость зрачковых реакций, вегетативная полинейропатия, ортостатическая гипотония с обмороками, нарушение сердечного ритма, гипогидроз, гипосаливация (осложяющаяся потерей зубов). Описаны атрофия зрительных нервов, микроцефалия, задержка психоречевого развития и легкая умственная отсталость (трудности в обучении), негрубая деменция, паркинсонизм. Неврологические расстройства могут быть ранними, но часто развиваются позже других симптомов, иногда спустя десятилетия. Прогрессирование этих расстройств чаще медленное.

Из других признаков возможны низкорослость, ладонно-подошвенный гиперкератоз, остеопороз, сколиоз, комплекс микроаномалий (длинное узкое лицо, длинный фильтр, опущенные углы рта, тонкая верхняя губа, отсутствие ресниц), удлиненный интервал QT.

Дифференциальный диагноз проводят с широким кругом болезней: адренолейкодистрофией, различными полинейропатиями, синдромом Шегрена и других.

Диагностика. Даже неполная клиническая картина требует настороженности в отношении синдрома Оллгрова (СО). Больным с алакримией следует проводить эндкринологическое, неврологическое обследование и ДНК-диагностику, а при подозрении на СО без явной алакримии – пробу Ширмера. Диагноз СО надо иметь в виду как у детей с задержкой развития и ранними неврологическими расстройствами, так и у взрослых (даже пожилых) больных с поражением мотонейрона в сочетании с нарушениями чувствительности и/или вегетативными расстройствами. Важным в подтверждении диагноза СО является проведение ДНК-диагностики. Мутация гена AAAS обнаружена в большинстве случаев СО (95%), однако в литературе описаны больные с типичными клиническими проявлениями, у которых мутации не найдены. В данном случае, вероятно, имеют место атипичные мутации, не выявленные рутинными методами.

Терапия СО состоит в лечении отдельных симптомов. Важную роль в поддержании здоровья и качества жизни больных играет заместительная гормональная терапия, которая проводится, как при ХНН другой этиологии. Заместительная терапия улучшает состояние больных. Лечение ахалазии – оперативное (эзофагокардиомиотомия по Геллеру и другие методы) или эндоскопическая баллонная эзофагодилатация (при ряде преимуществ ее минусом является нестойкий эффект). При алакримии используют препараты «искусственной слезы». К сожалению, неврологические расстройства плохо поддаются терапии. Важную роль играют особенности предоперационной подготовки, анестезии и послеоперационного ведения больных с СО. В этот период невыявленная или неадекватно леченная ХНН чревата тяжелыми, потенциально летальными осложнениями [7, 8].

Медико-генетическое консультирование проводится, как при всех аутосомно-рецессивных заболеваниях. Если диагноз подтвержден анализом ДНК, в планирующих деторождение семьях с больными детьми, возможна дородовая ДНК-диагностика. Риск для сибсов пробанда составляет 25%, для потомства больных с СО – низкий.

Приведенные в литературе клинические наблюдения свидетельствуют о недостаточной информированности клиницистов о синдроме Оллгрова, особенно при позднем дебюте. Больные попадают в поле зрения разных специалистов – педиатров, окулистов, эндокринологов, неврологов, гастроэнтерологов, генетиков, – но при СО особенно важен междисциплинарный подход.

Фото 1

Мальчик 10 лет с синдромом Оллгрова (физическое развитие выше среднего, дисгармоничное за счет дефицита массы тела, общее потемнение кожных покровов с гиперпигментацией кожи в области коленных суставов).

Фото 2

Мальчик 10 лет с синдромом Оллгрова (физическое развитие выше среднего, дисгармоничное за счет дефицита массы тела, общее потемнение кожных покровов с гиперпигментацией кожи в области коленных суставов).

Клиническое наблюдение

Мальчик Р., 10 лет 5 мес., поступил в клинику Московского НИИ педиатрии и детской хирургии Минздрава России с жалобами на утомляемость, слабость, сниженный аппетит, дефицит веса, затруднения при глотании, изменение цвета кожных покровов, моторную неловкость, изменение походки, трудности в обучении.

Анамнез семейный: ребенок от кровнородственного брака (родители – троюродные брат и сестра). Родители – жители Дагестана, Кизлярского района, по национальности – даргинцы. Матери – 36 лет, отцу – 40 лет. Со слов, родители здоровы. От I беременности – мальчик, 19 лет, – здоров; от II беременности – девочка – умерла в возрасте 3,5 лет, причина неизвестна; III беременность – девочка, 12 лет, – здорова; IV беременность – настоящая, пробанд (мальчик Р., 10 лет 5 мес.); V беременность у матери закончилась рождением девочки, которая умерла в 40 дней, причина неизвестна.

Анамнез жизни: мальчик от IV беременности, протекавшей на фоне угрозы прерывания, анемии 1-й степени. Роды в срок, самостоятельные, оценка по шкале Апгар – 8/9 баллов, масса тела при рождении – 3000 г, длина тела – 54 см. Раннее развитие: голову держит с 4 мес., сидит с 7 мес., стоит с 11 мес., ходит с 1 года 2 мес. Острыми респираторными заболеваниями болел редко, перенес ветряную оспу. Отмечались два эпизода фебрильных судорог в возрасте 3–4 лет, аффективно-респираторные приступы; наблюдался по месту жительства невропатологом.

Анамнез заболевания: с 4-летнего возраста обратили внимание на снижение зрения, окулистом по месту жительства диагностирована частичная

Фото 3

Мальчик 10 лет с синдромом Оллгрова (гиперпигментация кожных покровов).

атрофия зрительных нервов (ЧАЗН). С этого времени нарастали: гиперпигментация кожных покровов, похудение, утомляемость; формировались трудности при ходьбе (моторная неловкость, частые падения, по лестнице поднимается с трудом, держась за перила). Появились навязчивые привычки (двигает постоянно руками, что-то трогает). Изменился тембр голоса (носовой оттенок). Обучается в общеобразовательной школе, но программу успевает с трудом. Консультирован генетиком в Ставрополе, заподозрен синдром Шегрена – Ларсена, исключался нейрофиброматоз. Для уточнения диагноза ребенок направлен в клинику МНИИ педиатрии и детской хирургии.

Данные объективного исследования: при поступлении обращали на себя внимание дисгармоничные показатели физического развития за счет дефицита массы тела (рост 148 см, что соответствовало 90-му перцентилю (коэффициент Sds роста + 1,6), вес 32 кг, что соответствовало 10–25-му перцентилю) (фото 1). Температура тела – 36,4. Кожные покровы смуглые, с гиперпигментацией в области коленных и локтевых суставов, ареол сосков, области половых органов (фото 1, 3). Имеются особенности фенотипа: гипомимичное лицо, узкий лицевой скелет, удлиненный фильтр – расстояние между верхней губой и носом, тонкая верхняя губа, опущенные углы рта (фото 3). Отмечается диффузная мышечная гипотония, нарушение осанки, плоскостопие (фото 5). В легких дыхание везикулярное, хрипов нет. Тоны сердца звучные, ритмичные, ЧСС – 78 уд/мин, АД – 90/54 мм рт. ст. Живот мягкий, безболезненный, печень по краю реберной дуги, селезенка не пальпируется. Стул и диурез в норме. Нервно-психическое развитие – отклонения в развитии. Половое развитие – по Tanner I.

По жалобам, данным анамнеза и клинического осмотра при поступлении в клинику МНИИ педиатрии и детской хирургии, диагноз хронической надпочечниковой недостаточности у ребенка не вызывал сомнений. Учитывая этот факт, ребенок был осмотрен эндокринологом клиники, который при детальном анализе анамнеза жизни, заболевания, родословной, клиническом осмотре уточнил важные обстоятельства. Мальчик никогда не плакал слезами (была заподозрена алакримия), затруднения при глотании вызвали подозрение о наличии ахалазии кардии пищевода. Отец ребенка при тщательном его расспросе уточнил некоторые факты – девочка, которая умерла в 3,5 года (причины не установлены), не плакала слезами. В связи с этими дополнительными данными эндокринологом заподозрен синдром Оллгрова (хроническая надпочечниковая недостаточность, алакримия, ахалазия кардии пищевода). Ребенку проведено комплексное дообследование.

Данные лабораторных и функциональных исследований:

Клинический анализ крови: эритроциты – 3,61 (норма – от 3,7 млн), гемоглобин – 107 г/л (норма – 120–180), остальные показатели в норме. Клинический анализ мочи – белок 0,032 г/л, кетоны +/-.

Биохимический анализ крови: общий белок – 68 г/л (норма), натрий – 137 (норма – 135–147 ммоль/л), калий – 3,9 (норма – 3,7–5,12 ммоль/л), кальций общий – 2,32 (норма – 2,02–2,6 ммоль/л), кальций ионизированный – 1,26 (норма – 1,13–1,32 ммоль/л), глюкоза – 5,4 (норма – 3,9–6,4 ммоль/л), АСТ – 48 (норма – до 40 МЕ/л), ЛДГ – 549 (норма –

Фото 4

Мальчик с синдромом Оллгрова (особенности положения тела на полусогнутых ногах, нарушение осанки).

до 450 ЕД/л), КФК – 289 (норма – до 190 ЕД/л), остальные показатели в пределах нормы.

Биохимический анализ мочи: суточный объем мочи – 400 мл, кальций – 0,76 (норма – 1,5–4 ммоль/сут), фосфор – 9,2 (норма – 19–32 ммоль/сут), оксалаты – 200 (норма – до 135 ммоль/сут), креатинин сыворотки – 0,038 (норма – 0,035–0,11 ммоль/л), креатинин мочи суточный – 3,2 (норма – 2,5–15 ммоль/сут), клиренс эндогенного креатинина – 1,4 (норма – 1,3–2,0 мл/сек).

Анализ мочи по Зимницкому – без патологический изменений.

Кислотно-щелочное состояние крови – pH 7,48, pO2 – 67 мм рт. ст., BE(B) 0,2 – норма, лактат – 1,0 ммоль/л (норма).

Пероральный глюкозотолерантный тест – гликемия натощак – 4,8 ммоль/л, через 2 часа после нагрузки глюкозой – 4,3 ммоль/л. Уровни молочной и пировиноградной кислот на фоне теста – в пределах нормы.

Тиреоидный профиль – норма.

Гормональный профиль: АКТГ >1250 пг/мл при норме до 46 пг/мл, кортизол <27,6 нмоль/л (норма – 55-690), ренин – 58,8 (норма – 4,4-46,1 мкМЕ/мл), 17ОН-прогестерон <0,1 нмоль/л (норма – 1,0-6,0).

УЗИ брюшной полости и почек. Заключение: аномалия формы, увеличение желчного пузыря. Реактивные изменения поджелудочной железы. Нельзя исключить наличие гастрита. Ротация левой почки. Повышение подвижности обеих почек. Увеличение левой почки.

Эхокардиография – пороков сердца не выявлено. Дисфункция хорд митрального клапана. Продольная трабекула в левом желудочке. Дилатация правого желудочка.

ЭКГ-ритм эктопический правопредсердный на фоне регулярной ЧСС 69–78 уд/мин. Нормальное положение ЭОС. Неполная блокада правой ножки пучка Гиса. Нарушение процессов реполяризации в миокарде задней стенки левого желудочка. Стоя: незначительная тахикардия, вторичное удлинение интервала QT.

МРТ головного мозга – очаговых изменений головного мозга не выявлено. Умеренная асимметричная гидроцефалия. Нестабильность краниоцервикального сегмента.

Денситометрия – признаки остеопороза, Z-score: -2,5.

ЭЭГ – умеренно выраженные изменения биоэлектрической активности головного мозга, признаков очаговой симптоматики и эпилептической активности не выявлено.

Электронейромиография – данные о первичномышечном поражении не зарегистрированы, легкое снижение скорости проведения импульсов по моторным волокнам нижних конечностей.

Мультиспиральная компьютерная томография органов средостения: диаметр просвета пищевода в верхнегрудном отделе – до 6 мм, на уровне диафрагмы – до 11 мм. Заключение: умеренное зияние просвета пищевода.

Эзофагогастродуоденоскопия – эрозивный гастрит, бульбит, дуоденит, тест на *H. pylori* положительный.

Так как диагноз хронической надпочечниковой недостаточности у мальчика был подтвержден лабораторными данными, для исключения адренолейкодистрофии проведено исследование очень длинноцепочечных жирных кислот плазмы крови.

Показатели данного исследования были в норме, диагноз адренолейкодистрофии был исключен.

Консультации специалистов:

Окулист – синдром «сухого глаза» – эпителиопатия, миопия слабой степени с миопическим астигматизмом.

Кардиолог – функциональная кардиопатия, дисфункция синусового узла.

Гастроэнтеролог – хронический гастродуоденит, эрозивный, хеликобактер-ассоциированный, обострение. Синдром мальабсорбции.

Невропатолог – нарушения со стороны нервно-мышечной системы у ребенка, вероятнее всего, имеют вторичный характер.

Эндокринолог – первичная надпочечниковая недостаточность. Синдром Оллгрова (ХНН, алакримия, ахалазия кардии пищевода).

Для подтверждения диагноза синдром Оллгрова планируется ДНК-диагностика.

Таким образом, совокупность данных анамнеза жизни и заболевания ребенка, анализа родословной (кровнородственный брак, гибель двух сибсов – девочки – по неизвестным причинам), типичные жалобы (отсутствие слез – алакримия, затруднения при глотании – ахалазия пищевода, в дальнейшем подтвержденная мультиспиральной компьютерной томографией, клинические и лабораторные признаки первичной надпочечниковой недостаточности) позволили диагностировать синдром Оллгрова – редкое моногенное заболевание с аутосомно-рецессивным типом наследования.

Лечение

Ребенку назначена заместительная терапия глюкокортикоидными и минералкортикоидными препаратами. Кортеф из расчета 10–15 мг/кг/сутки, распределенных на три равных по дозе приема (7:00, 14:00 и 21:00), с увеличением дозы глюкокортикоидов в 2–3 раза в случае инфекционного заболевания с лихорадкой, стресса, хирургического вмешательства. Кортинефф 0,05 мг 2 раза в день (7:00 и 17:00). Терапия минералкортикоидными препаратами в данном случае у мальчика была обоснованной (у ребенка отмечались рвоты, тошнота по утрам, плохой аппетит, дефицит веса, повышенная потребность в соленой пище, низкое артериальное давление, повышенный уровень ренина плазмы крови). Доза минералкортикоидов не меняется на фоне интеркуррентных заболеваний и регулируется по уровню калия, натрия крови и активности ренина плазмы крови (тенденция к гипокалиемии и сниженный уровень активности ренина плазмы крови говорят о передозировке и необходимости снижения дозы минералкортикоидов). При невозможности перорального приема препаратов необходимо внутримышечное или внутривенное введение гидрокортизона в увеличенной дозе. Родственникам надлежит объяснить необходимость постоянного приема препаратов и наличия в пределах быстрой доступности инъекционных форм глюкокортикоидов, обучить их технике внутримышечного введения гидрокортизона. Даже чрезмерная настороженность и не вполне оправданное повышение дозы глюкокортикоидов на 1–2 дня или однократное внутримышечное введение гидрокортизона или преднизолона менее опасны для пациента, чем адреналовый криз.

Окулистом назначен препарат «искусственной слезы».

Неврологом назначена симптоматическая терапия.

Даны рекомендации по терапии гастроэнтерологом.

Ребенку рекомендована повторная госпитализация для решения вопроса о коррекции ахалазии пищевода, оценки состояния и эффективности терапии в динамике.

Таким образом, только тщательный сбор анамнеза, анализ родословной, выяснение жалоб, углубленный опрос родителей о симптомах болезни у ребенка, внимательный осмотр пациента позволяют уже на долабораторном этапе заподозрить заболевание. Безусловно, дополнительные методы исследований помогают уточнить диагноз, а современные методы, такие как ДНК-диагностика, помимо точного диагноза, позволяют проводить медико-генетическое консультирование семей для оценки рисков и возможности пренатальной диагностики при планировании в конкретной семье последующего деторождения.

Список литературы находится в редакции.